



## بررسی اثر درمانی گیاه زنگوله ای لوله باریک (*Onosma stenosphon* Boiss.) بر سوختگی

### درجه دو در ناحیه پشت و بیضه موش صحرایی

محمدعلی خلیلی<sup>۱</sup>، سید محسن میراسماعیلی<sup>۲</sup>، حسین حکمتی مقدم<sup>۳</sup>، شهناز رضایی<sup>۴</sup>، علی رضا وحیدی<sup>۵</sup>

۱. دانشیار گروه بیولوژی و علوم تشریح دانشکده‌ی پزشکی، دانشگاه علوم پزشکی شهید صدوقی یزد (مرکز تحقیقاتی و درمانی ناباروری)؛

۲. مربی موسسه آموزش عالی جهاد دانشگاهی یزد ([smm230@gmail.com](mailto:smm230@gmail.com))؛

۳. مرکز تحقیقاتی و درمانی ناباروری، دانشگاه علوم پزشکی شهید صدوقی یزد؛

۴. استادیار گروه پاتولوژی، دانشکده‌ی پزشکی، دانشگاه علوم پزشکی شهید صدوقی یزد؛

۵. استادیار گروه فارماکولوژی، دانشکده‌ی پزشکی، دانشگاه علوم پزشکی شهید صدوقی یزد؛

#### چکیده

#### شناسه مقاله

**مقدمه و هدف:** گیاه *Onosma stenosphon* Boiss. یا زنگوله‌ای لوله باریک از خانواده گاوزبان می‌باشد. در گذشته این گیاه برای درمان بریدگی‌های سطحی پوست مورد استفاده قرار می‌گرفته و تاکنون خواص درمانی این گیاه در کتب گیاهان دارویی ذکر نشده است. هدف از مطالعه حاضر، بررسی تأثیر پماد تهیه شده از این گیاه بر میزان به‌بود سطح زخم ناشی از سوختگی درجه دو در ناحیه پشت و نیز بیضه موش صحرایی می‌باشد.

**روش تحقیق:** در این مطالعه تجربی ۲۴ سر موش صحرایی نژاد ویستار به صورت تصادفی به ۳ گروه تجربی (۲۱ سر) و ۱ گروه شاهد (۳ سر) تقسیم شدند. سوختگی درجه دو به صورت یکنواخت در ناحیه پشت در پهلوی راست و چپ و نیز پوست بیضه راست تمام موش‌ها ایجاد گردید. برای درمان زخم‌های ناشی از سوختگی در سه گروه تجربی، از پماد پودر گیاه مذکور استفاده شد. جهت بررسی تغییرات بافتی در به‌بود زخم‌ها، به ترتیب در روزهای ۷، ۱۴ و ۲۱ روز پس از سوختگی، هر بار تعداد ۷ سر موش از هر گروه انتخاب شده و پس از کشتن، از محل سوختگی طرف راست (تحت درمان با پماد) و طرف چپ (بدون استعمال پماد) و نیز بافت بیضه نمونه برداری و با روش هماتوکسلین - ائوزین رنگ آمیزی شدند. سپس نمونه‌ها با نمونه‌های تهیه شده از موش صحرایی شاهد به صورت کیفی از نظر میزان آسیب و به‌بود بافت در ناحیه پشت و تغییرات در بافت بیضه مقایسه گردیدند.

**نتایج و بحث:** در هفته اول بعد از سوختگی تغییرات هیستوپاتولوژیک یکسان در اپی‌درم نمونه‌های پوست بدون مصرف پماد و در نمونه‌های پوست با مصرف پماد مشاهده شد ولی این تغییرات در هر دو گروه تقریباً یکسان بود. در هفته دوم، اپی‌درم تا حدودی ترمیم شده بود و در درم سطحی نیز التهاب نفوذ سلول‌های آماس تک هسته‌ای و فیبروز دیده شد. در هفته سوم، اپی‌درم به‌طور کامل بازسازی شد و التهاب در ناحیه درم پوست از بین رفته بود و فقط فیبروز ناحیه ای که قبلاً نکروزه بود به چشم می‌خورد.

**توصیه کاربردی / صنعتی:** در زمان مورد مطالعه سطح ترمیم و درصد التیام بافت سوخته شده در نمونه‌های تحت درمان با پماد گیاه زنگوله‌ای باریک و نمونه‌های شاهد هیچ تغییر معنی داری به دست نیامد. هم‌چنین، پماد مذکور هیچ نوع اثر سوتی بر بافت بیضه و سلول‌های اسپرم آن نداشت.

تاریخ دریافت مقاله: ۱۳۸۸/۱۰/۱۱

تاریخ پذیرش مقاله: ۱۳۸۸/۱۲/۱۸

نوع مقاله: پژوهشی

موضوع: داروسازی

#### کلید واژگان:

- ✓ سوختگی درجه دو
- ✓ *Onosma stenosphon* Boiss.
- ✓ پوست
- ✓ بیضه
- ✓ موش صحرایی (رت)

#### ۱. مقدمه

انجام نشده است. با این حال در چند سال اخیر، تحقیقاتی در این زمینه شروع شده است که نتایج همگی موید اثرات مفید ترکیبات طبیعی بر سوختگی می‌باشد. گیاه *Onosma stenosphon* Boiss. یا زنگوله‌ای لوله باریک از خانواده گاوزبان (*Boraginaceae*) یک

در طب سنتی ایران، استفاده از گیاهان دارویی به عنوان داروهای ضد قارچ و ضد باکتری برای به‌بود و درمان ضایعات شدید حرارتی متداول است (Ghahraman & Attar, 1998). تاکنون تحقیقات چندانی در زمینه‌ی اثرات گیاهان دارویی بر روی سوختگی

## ۲. مواد و روش‌ها

### ۱-۲. حیوانات

این مطالعه از نوع تجربی-آزمایشگاهی بوده و بر روی ۲۴ سر موش صحرایی نر نژاد ویستار با وزن متوسط ۲۵۰-۲۰۰ گرم و سن متوسط ۱۰۰ روز انجام شد. موش‌ها از لانه حیوانات مرکز تحقیقاتی درمانی ناباروی یزد تهیه و در حیوان‌خانه در شرایط نور و درجه حرارت مناسب نگهداری شدند. موش‌های مورد مطالعه در ۴ گروه به شرح ۳ گروه تجربی (۲۱ سر) و یک گروه شاهد (۳ سر) مورد بررسی قرار گرفتند.

### ۲-۲. روش/ ایجاد سوختگی

حیوانات را با استفاده از تزریق داخل صفاقی کتامین/زایلازین (۵۰ mg/kg کتامین و ۱۰ mg/kg زایلازین)، تحت بی‌هوشی عمومی قرار گرفتند. بعد از تراشیدن قسمتی از موهای پشت و ناحیه روی بیضه‌ها به صورت یکنواخت در ناحیه پشت در پهلوی راست و پوست بیضه راست و پهلوی چپ و پوست بیضه چپ تمام موش صحرایی به وسیله ابزار مخصوصی از جنس استیل با دمای ۱۰۰ درجه سانتی‌گراد و به مدت ۱۰ ثانیه تماس پوستی، سوختگی یکنواخت درجه دوم سطحی به ابعاد  $1\text{cm}^2$  ایجاد گردید.

### ۳-۲. روش تهیه پماد

جهت تهیه پماد، ابتدا مقداری از گیاه را آسیاب کرده و به صورت پودر درآورده و سپس به مقدار ۲ گرم از آن با ۹۸ گرم وازلین مخلوط نموده و جهت استعمال مورد استفاده قرار گرفت.

### ۴-۲. روش مصرف پماد

برای درمان زخم‌های ناشی از سوختگی در پهلوی راست و پوست بیضه راست تمام موش صحرایی در سه گروه تحت مطالعه میزان ۱ گرم از پماد به صورت روزانه و پس از شستشوی محل زخم‌ها استفاده گردید. در هر کدام از این سه گروه نیز سه تکرار وجود داشته که در دو حالت با پماد و بدون پماد بررسی شدند.

### ۵-۲. نمونه‌گیری

در طی سه هفته بررسی، هر هفته یک بار نمونه‌گیری (بیوپسی) از پوست پشت کمری به ابعاد  $5 \times 5\text{mm}^2$  و پوست قدامی بیضه به ابعاد  $5 \times 5\text{mm}^2$  و بافت بیضه ابعاد  $2 \times 2\text{mm}^2$  با اسکالپل انجام شد. سپس نمونه‌ها، با سرم فیزیولوژیکی شسته شدند و درون فرمالین بافر ۱۰٪ جهت تثبیت، غوطه‌ور گردید. بعد از انجام تثبیت کامل، از نمونه‌ها مقاطع بافت تهیه شد و به روش هماتوکسلین- اتوزین عمل رنگ آمیزی بافت‌ها شدند (Bailar et al., 1988; Demling, 2003). در نهایت تعداد ۶۰ اسلاید میکروسکوپی از مقاطع بافتی رنگ آمیزی شده تهیه گردید، این

گیاه علفی کرک‌دار چند ساله دارای اثر درمانی بر روی بریدگی‌های سطحی و جوش می‌باشد.

در گذشته این گیاه به عنوان مرهمی برای درمان بریدگی‌های سطحی پوست مورد استفاده قرار گرفته و تاکنون خواص درمانی این گیاه در هیچ یک از کتب گیاهان دارویی ذکر نشده است. به سبب رویکرد روز افزون علم پزشکی به کاربرد گیاهان دارویی و اهمیتی که پوست در حفاظت سایر اعضای بدن برعهده دارد لذا مراقبت و درمان آن بعد از بروز زخم و سوختگی اهمیت به‌سزایی دارد. ریشه‌ی بعضی از گونه‌های گیاهان تیره گاوزبان (Boraginaceae) مانند گل عسلی (Arnebia)، گل زنگوله‌ای (Onosma) و آلکانا (Alkanna) حاوی نفتوکونینون‌ها<sup>۱</sup> هستند که از گذشته در مناطق مختلف جهان به خصوص گونه‌های جنس گل زنگوله‌ای جهت ترمیم و التیام زخم و سوختگی استفاده می‌شده است (Ozgen et al., 2003).

ضایعات حرارتی به‌عنوان یکی از پدیده‌های مخرب فیزیکی و شیمیایی، عامل ناراحتی و مرگ و میر فراوان در سطح جهان محسوب می‌گردد. هدف نهایی تمام درمان‌های رایج در سوختگی، بهبود و ترمیم هر چه سریع‌تر پوست می‌باشد که به عنوان اولین سد دفاعی بدن مانع از اتلاف مایعات و یا تجمع میکروب‌ها خواهد بود. پوست از ۳ لایه اپی‌درم<sup>۲</sup>، درم<sup>۳</sup> و زیرپوست<sup>۴</sup> تشکیل شده است. در سوختگی درجه دو، اپی‌درم و قسمتی از درم آسیب می‌بیند. سوختگی‌های درجه دو و سه از اپی‌درم فراتر رفته و به داخل درم گسترش می‌یابند، با این تفاوت که در سوختگی‌های درجه دو، عناصر اپیتلیالی قابل احیا که رژنراسیون اپیتلیالی ممکن است از آنها منشأ گیرد، باقی می‌مانند. اما در سوختگی‌های درجه سه، تمام ضخامت پوست و اجزای اپیتلیالی بطور کامل و برگشت ناپذیر تخریب می‌شوند و رژنراسیون خودبه‌خودی در این دسته امکان پذیر نیست (رخشنده و هم‌کاران، ۱۳۸۳).

هدف مطالعه‌ی حاضر، بررسی اثر درمانی پماد حاصل از گیاه زنگوله‌ای باریک بر روی سوختگی درجه دو ایجاد شده در ناحیه پشت و بیضه موش صحرایی و ترمیم و التیام بافت آسیب دیده می‌باشد. با نتایج حاصل از این تحقیق می‌توان در قدم اول شدت آسیب بافتی بعد از ایجاد سوختگی نوع دو را ارزیابی نمود و در گام دوم مصارف بالینی و درمانی پماد فوق را مورد ارزیابی بیشتری قرار داد.

<sup>۱</sup>- Naphthoquinone

<sup>۲</sup>- epidermis

<sup>۳</sup>- dermis

<sup>۴</sup>- Hypodermis

بدون کاربرد پماد از نظر میزان ترمیم، سرعت تشکیل بافت گرانوله بافت سوخته و شدت فیبروز یا شدت التهاب وجود نداشت. همچنین هیچ‌گونه تأثیر پاتولوژیکی ناشی از پماد بر روی پوست دیده نشد، از نظر اسپرمتوزن نیز بین دو گروه در معرض پماد و بدون کاربرد پماد، تفاوت محسوسی دیده نشد (شکل ۴) و تغییر خاصی ناشی از تأثیر پماد نیز به چشم نخورد.

علی‌رغم پیشرفت علم و تلاش پزشکان در درمان بیماری که دچار سوختگی می‌شوند، هنوز دارویی معرفی نشده است که به‌طور قطع، منجر به ترمیم و یا بهبود کامل زخم‌های ناشی از سوختگی شود، لذا داروهای سوختگی بسیار متنوع بوده و هر سال داروهای جدیدی به مراکز درمانی معرفی می‌گردند (جورسرای، ۱۳۸۵).

در بسیاری از موارد، محققین با استفاده از روش‌های مختلف، تونسته‌اند تقریباً از ۳۳ گونه گیاهان دارویی، بیش از ۵۰ نوع عصاره تهیه نمایند که تعدادی از آن‌ها برای امراض گوناگون مورد استفاده قرار می‌گیرد و بعضی از آن‌ها خاصیت ضد میکروبی نیز دارد. از بین ۵۰ نوع عصاره تهیه شده، بیش از ۳۲ درصد آن‌ها بر روی باکتری‌های گرم منفی اثر دارد و ۶۲ درصد آن بر روی باکتری‌های گرم مثبت موثر است. همچنین ۴۷ درصد از این داروها، بر روی هر دو نوع باکتری تأثیر گذارند (جورسرای، ۱۳۸۵).

اثر گیاه زنگوله ای لوله باریک بر روی سوختگی هنوز مشخص نشده است و هنوز اثرات مفید و مضراتش به‌طور کامل گزارش نشده است. در این مطالعه سعی شد تا اثرات این گیاه را بر روی سوختگی مورد مطالعه قرار گیرد. آن‌چه در این مطالعه مشخص شد عدم تأثیر پماد این گیاه در بهبود سوختگی درجه دو می باشد. لازم به ذکر است تاکنون هیچ مطالعه‌ای در زمینه سوختگی و بهبود آن با این گونه صورت نگرفته است در مطالعه‌ای که بر روی گونه ای گیاهی با نام علمی *Onosma argentatum* Hub.-Mor. صورت گرفت، بالاترین خاصیت آنتی‌اکسیدانی (۹۸٪) در محلول با غلظت ۰/۱٪ عصاره ریشه این گیاه و خواص ضد میکروبی این گونه با غلظت ۲۵٪ بر باکتری‌های مختلف گزارش شد. یافته‌های دیگر در این مطالعه بیان می‌دارد که فعالیت التیام زخم در این گونه ممکن است به دلیل خواص ضد اکسیداتی و ضد میکروبی آن باشد از آنجایی که رادیکال آزاد اکسیژن مانع التیام زخم‌ها می‌شود. بنابراین ترکیبات آنتی‌اکسیدان و ضد میکروب می‌توانند باعث بهبود فرآیند التیام زخم نیز شوند (Ozgen *et al.*, 2003).

در مطالعاتی که در سال ۲۰۰۵ انجام شد مشخص شد که گونه *Onosma argentatum* در تحریک رشد سلول‌های فیبروبلاست انسانی موثرند که این مطالعه نشان دهنده تأثیر دیگر این گونه در فرآیند التیام زخم و سرعت بخشیدن به فرآیند تکثیر سلولی در ناحیه آسیب دیده می باشد (Ozgen *et al.*, 2004). گونه‌های تیره گاوزبان

اسلایدها در سه دسته قرار داشتند: ۱- پوست ناحیه پشت، ۲- پوست ناحیه بیضه و ۳- بافت بیضه.

## ۲-۶. روش بررسی

صفتی که در هنگام ارزیابی آثار سوختگی و تأثیر پماد بر پوست مورد توجه مطالعات آسیب شناسی بافتی قرار گرفت شامل ضخامت اپی‌درم سوخته (نکروزه) یا بازسازی شده، ضخامت ناحیه‌ای از درم که سوخته شده (نکروزه) یا بازسازی شده، تعداد تقریبی سلول‌های التهابی در هر میدان میکروسکوپی در نواحی ملتهب، وسعت ناحیه فیبروزه پس از سوختگی و وجود یا فقدان هر نوع واکنش بافتی پاتولوژیک بود. بررسی این صفات با استفاده از میکروسکوپ نوری با بزرگنمایی ۲۰۰X و ۴۰۰X انجام گرفت. صفات مورد نظر در هنگام ارزیابی اسپرمتوزن در این حیوانات شامل وضعیت توبول‌های سمینیفروس و سلول‌های اسپرمتوزن و وجود یا فقدان هر گونه واکنش غیر عادی در بافت بیضه ناشی از مصرف پماد بود. جهت بررسی تغییرات بافتی در بهبود زخم‌ها، به ترتیب در روزهای ۷، ۱۴ و ۲۱ پس از سوختگی، هر بار تعداد ۷ سر موش از هر گروه به‌طور تصادفی انتخاب شده و پس از بی‌هوشی و کشتن آن‌ها، از پوست ناحیه سوخته شده و بافت بیضه محل سوختگی طرف راست (تحت درمان با پماد) و طرف چپ (بدون مصرف پماد) نمونه برداری صورت گرفت.

## ۳. نتایج و بحث

در نمونه‌های گرفته شده از گروه موش صحرائی که هیچ‌گونه سوختگی بر روی آن‌ها اعمال نشده بود نشانه‌ای از آسیب بافتی، نکروز و التهاب در لایه‌های مختلف پوست مشاهده نشد (شکل ۱). در حالی که در گروه سوختگی نکروز سریع در تمام اپی‌درم و بخشی از درم، جمعاً به عمق حدود ۲ میلی‌متر به وجود آمد که در برش‌های هفته اول به وضوح آثار آن دیده شد. عمق درم و رشته‌های ماهیچه‌ای زیر پوستی دست نخورده باقی ماند.

در هفته دوم پس از سوختگی، اپی‌درم تا حدودی ترمیم شده بود و در درم سطحی نیز التهاب مزمن لنفوهیستوسیتی و شروع فیبروز دیده شد (شکل ۲). در هفته سوم، اپی‌درم بطور کامل بازسازی شد و التهاب در درم تقریباً به‌طور کامل از بین رفته بود و فقط فیبروز ناحیه ای که قبلاً نکروزه بود به چشم می‌خورد.

اسپرمتوزن در موش صحرائی تفاوت اساسی با انسان ندارد و به جز مختصری تفاوت شکل اسپرمتوزوای بالغ قابل مقایسه با انسان می‌باشد. با بررسی میکروسکوپی، که برخی تصاویر آن ضمیمه شده است، در نهایت مشخص گردید که تفاوت مشخصی از نظر مورفولوژیک بین پوست‌های در معرض پماد قرار گرفته و پوست‌های

(بیات، ۱۳۷۹). شکیبایی (۱۳۸۵) موثر بودن گیاه غازیاقی در افزایش کشش پوست در ناحیه زخم را گزارش کرده است. از آنجایی که ترکیباتی مثل کلاژن، ویتامین ث و مواد معدنی در بهبودی زخم موثر است، لذا در تحقیقی اثر زجاجیه چشم گاو بر روی بهبود زخم سوختگی مورد بررسی قرار گرفت که نتایج اولیه حاکی از عدم تأثیر تجویز موضعی زجاجیه بر روند بهبود زخم سوختگی دارد (رخشنده و همکاران، ۱۳۸۳).

#### ۴. نتیجه گیری

از آنجایی که در مورد گونه مورد مطالعه تحقیقات چندانی صورت نگرفته است و اجزا و ترکیبات موجود در آن هنوز کاملاً شناسایی نشده است و هر چند پماد این گیاه در این مطالعه هیچگونه اثر مورفولوژیک مشخصی را در التیام سوختگی درجه دو نشان نداد ولی قضاوت در مورد اثرات درمانی آن مستلزم انجام مطالعات تکمیلی جهت بررسی‌های بیشتر می باشد. همچنین نتایج این تحقیق حاکی از آن است که گرچه سوختگی می تواند پوست ناحیه بیضه را تحت تأثیر قرار دهد ولی پوشش چند لایه‌ای در اطراف بافت بیضه عمل محافظتی انجام داده و از اثرات مخرب سوختگی بر روی سلول‌های ژرمیتال و اسپرم جلوگیری می کند. البته تحقیقات بیشتر می تواند در خصوص عملکرد و پتانسیل سلول‌های اسپرم بعد از سوختگی ناحیه پوست بیضه نتایج بارزی را بیان کند. این مطالعه نشان داد که ساختار سلولی در طی اسپرماتوزن نیز تحت تأثیر سوختگی قرار نمی گیرد. لذا پیشنهاد می شود از پماد ترکیبی این گیاه با گیاه دارویی مؤثر بر التیام سوختگی خوراکی جهت تحقیقات بعدی نیز مورد بررسی قرار گیرد.

جدول ۱. مقایسه تغییرات هیستوپاتولوژیک ناحیه پوستی

متغیر	گروه کنترل	گروه سوختگی	گروه سوختگی با پماد
نکروز	-	+	+
	-	-	-
	-	-	-
التهاب	-	+	+
	-	-	-
	-	-	-
فیبروز	-	+	-
	-	-	-
	-	-	-
واکنش بافتی پاتولوژیک نسبت به پماد	-	-	-
	-	-	-
	-	-	-

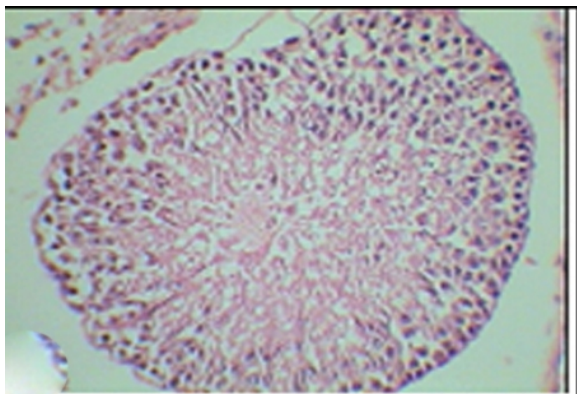
دارای ترکیبات آلکانین و شیکونین<sup>۱</sup> و یا مشتقات آن هستند. این مواد مؤثره مهم در منابع داروسازی کاربرد فراوانی نظیر درمان زخم، خواص ضد میکروبی، ضد آمیبی و ضد التهابی دارند. این ترکیبات ممانعت کننده توپوایزومراز I و II و همچنین اثرات ضد توموری و سرطانی هستند (Ozgen et al., 2004).

التیام زخم فرآیند کاملاً بیولوژیکی است که در برگیرنده بر هم کنش‌های چند نوع سلول، سیتوکین‌های مختلف، عوامل رشد و هم چنین پروتئین‌های خارج از ماتریکس سلولی می باشد. در وهله اول فرآیند التیام، التهاب در برگیرنده ته نشینی سریع و پلیمریزه شدن فیبرین می باشد. فیبرونکتین پلازما با پیوند کووالان به فیبرین متصل شده و می تواند ارتباط متقاطع داشته و تشکیل ساختار لخته فیبرینی را بدهد که این ساختار باعث مهاجرت و اتصال لوکوسیت‌ها و فیبروبلاست‌ها می شود، سپس فیبروبلاست‌ها به فضای زخم مهاجرت کرده و فیبرونکتین اضافی تولید می کنند. این فرآیند به صورت ماتریکس موقت، مرتب، منظم و دارای ارتباطات دی سولفید سر هم بندی می شود.

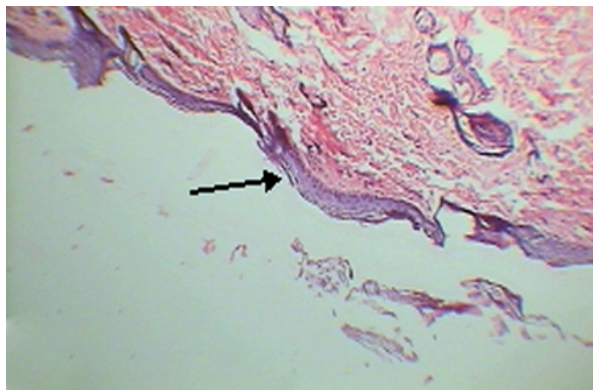
فیبرونکتین توانایی برهم کنش با دیگر پروتئین‌های ماتریکسی و ماکرومولکول‌ها را دارد، بنابراین باعث تشکیل بافت گرانولی می شود (Mimura et al., 2004). ثابت شده است که افزایش تعداد فیبروبلاست‌ها در پوست مصنوعی منجر به بهبود التیام در زخم در شرایط آزمایشگاهی می شود (Lamme et al., 2000). این فرآیند ممکن است به دلیل حضور رادیکال‌های اکسیژن یا عفونت‌های میکروبی دچار آسیب شود (Mensahet et al., 2001).

در زمان ترمیم زخم یا سوختگی افزایش تعداد عروق خونی، فیبروبلاست‌ها و تراکم اپی تلیوم در محل آسیب دیده رخ می دهد. مطالعات زیادی در مورد اثر مواد مختلف بر وقوع موارد فوق صورت گرفته است. مطالعه‌ای جهت بررسی اثر عصاره گیاه مورد به نام علمی (*Myrtus communis* L.) بر روی سوختگی انجام گرفته است که حاکی از آن است که این گیاه در افزایش تعداد عروق خونی و فیبروبلاست‌ها مؤثر است (Alsaimary, 2002). در یک مطالعه دیگر، اثر روغن کنجد (*Sesamum indicum* L.) با داروی فیبرینولایزین در ترمیم سوختگی مقایسه شده که نتایج موید قابل رقابت بودن روغن کنجد به عنوان داروی گیاهی با داروی فیبرینولایزین می باشد (ابراهیمی، ۱۳۸۴). در مطالعه‌ی دیگر، اثر ماده مغذی و مقوی عسل جهت ترمیم سوختگی مورد بررسی قرار گرفت که نتایج آن نشان داد که این ماده حتی در ترمیم سوختگی درجه ۳ اثر مفیدی داشته و باعث افزایش تراکم منطقه‌ای اپی تلیوم و عروق خونی در محل آسیب دیده می گردد که این تغییرات باعث تسریع بهبودی می شود

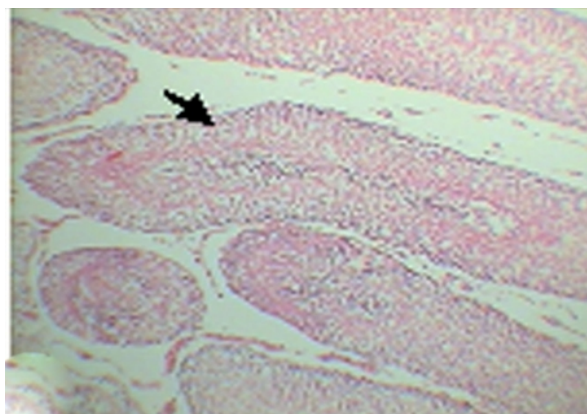
<sup>۱</sup>- Alkannin/shikonin



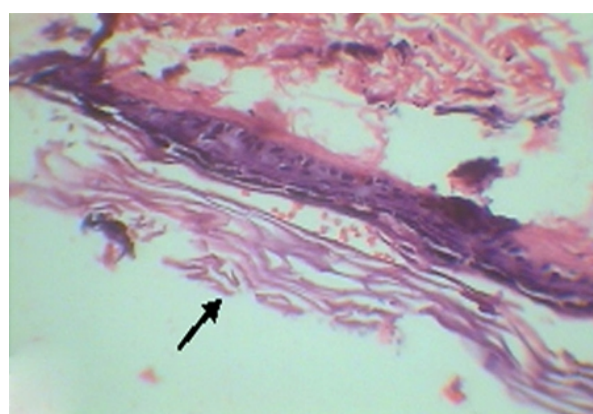
شکل الف



شکل الف



شکل ب



شکل ب

**شکل ۴.** عدم تغییر در فرآیند اسپرمتوزوز در نمونه هایی که پماد مصرف می کردند (الف) و نمونه های بدون مصرف پماد (ب) (بزرگنمایی ۲۰۰). در هفته سوم، نواحی تیره رنگ، تجمع اسپرم ها را در مجرای سمینی فروز نشان می دهد (بزرگنمایی ۴۰۰). از نظر اسپرمتوزوز نیز بین دو گروه در معرض پماد و بدون کاربرد پماد، تفاوت محسوسی دیده نمی شود و تغییر پاتولوژیک ناشی از تأثیر پماد نیز به چشم نمی خورد.

**شکل ۳.** مقطع تهیه شده نواحی در حال ترمیم از بافت پوست آسیب دیده در هفته سوم با مصرف پماد (الف) (بزرگنمایی ۲۰۰) و بدون مصرف پماد (ب) (بزرگنمایی ۴۰۰). مکان های مشخص شده محل ترمیم اپیدرم را نشان می دهد که در دم التهاب تقریباً بطور کامل از بین رفته بود و فقط فیبروز ناحیه ای که قبلاً نکروزه بود به چشم می خورد.

پژوهشی دانشگاه علوم پزشکی و خدمات بهداشتی درمانی اراک، ۴:

۸-۱

بیات، م.، کریمی پور، م. و شاهوردی، ع. ح. ۱۳۷۹. اثر کاربرد موضعی عسل بر سوختگی با ضخامت کامل پوست موش صحرایی. *مجله پزشکی یاخته*، ۵: ۳۳ - ۳۷.

جورسرایبی، س. ع.، مقدم نیا، ع. ا.، فیروزجاهی، ع. ر.، میری، س. م.، عمرانی راد، م.، ثاقبی، ر. و هاشمی، س. ف. ۱۳۸۵. مقایسه بهبود سطح زخم سوختگی درجه دوم با استفاده از «پودر گیاه مورد» و «کرم سیلورسولفادیازین %» در موش سفید

## ۵. سپاس گذاری

از جناب آقایان دکتر عدلی و دکتر انوری، و نیز پرسنل آزمایشگاه بیوتکنولوژی مرکز ناباروری یزد که ما را در انجام این تحقیق یاری دادند تشکر می کنیم.

## ۶. منابع

ابراهیمی فخار، ح. ر. ۱۳۸۴. بررسی تأثیر پماد روغن کنجد و هیدروکسید کلسیم بر زمان دبریدمان غیر جراحی زخم های سوختگی درجه ۳ در موش های صحرایی بالغ نر. *مجله علمی*

- Ozgen, U., Ikbal, M., Hacimuftuoglu, A., Houghton, P. J., Gocer, F., Dogan, H. & Coskun, M. 2004. Fibroblast growth stimulation by extracts and compounds of *Onosma argentatum* roots. *Journal of Ethnopharmacology*, 14: 100-103.
- صحرایی. مجله علمی دانشگاه علوم پزشکی و خدمات بهداشتی درمانی قزوین، ۱۰: ۶-۱۵.
- رخشنده، ح. و مهدوی شهری، ن. ۱۳۸۳. بررسی اثر تجویز موضعی زجاجیه چشم گاو بر روند بهبود زخم‌های سوختگی ناشی از اسید بر روی پوست خرگوش های نر نژاد Dutch. *مجله افق دانش*، ۱۰: ۴۸-۵۲.
- شکیبایی، د.، پاشاروش، ل.، خوشبو، س. و کبودی، ب. ۱۳۸۵. اثر استعمال موضعی گیاه غازیاقی بر زمان بهبود بریدگی‌های پوستی عمیق و قدرت کشش پوست درموش صحرایی. *مجله بهبود*، ۱۰: ۱۸۷-۱۹۴.
- Alsaimary, L. E., Bakr S., Jaffar, T. & Salim, H. 2002. Effect of some plant extract and antibiotics on *Pseudomonas aeruginosa* isolated from various burn cases. *Saudi Medical Journal*, 23: 802-805.
- Bailar, J. C. & Mosteller, F. 1988. Guidelines for statistical reporting in articles for medical journals. Amplifications and explanations. *Ann Intern Med*, 108: 266-273.
- Demling, R. H. 2003. Burns and other thermal injuries. In: Way, L. W. & Doherty, G. M., editors. *Current: Surgical diagnosis and treatment*. 11 ed. New York: Mc-Graw-Hill. PP. 267-270.
- Ghahraman, A. & Attar, F. 1998. Biological diversity of Iranian plant series. Tehran Medical University: Press, Iran. PP. 24-26.
- Lamme, E. N., Lamme, R. T., Van Leeuwen, K., Brandsma, J., Van Marie, E. & Middelkoop, E. 2000. Higher numbers of autologous fibroblasts in an artificial dermal substitute improve tissue regeneration and modulate scar tissue formation. *Journal of Pathology*, 190: 595-603.
- Mensah, A. Y., Mensah, J. Sampson, J. & Houghton, P. I. 2001. Effects of *Buddleja globosa* leaf and its constituents relevant to wound healing. *Journal of Ethnopharmacology*, 77: 219-226.
- Mimura, Y., Mimura, H., Jinnin, M., Asano, Y., Yamane, K. & Tamaki, K. 2004. Epidermal growth factor induces fibronectin expression in human dermal fibroblasts via protein kinase C &-signaling pathway. *The Journal of Investigative Dermatology*, 122: 1390-1398.
- Ozgen, U., Houghton, P. J., Ogundipe, Y. & Coskun, M. 2003. Antioxidant and antimicrobial activities of *Onosma argentatum* and *Rubia peregrina*. *Fitoterapia*, 74: 682-685.